OFTÁLMICA
Asociación Guatemalteca de Oftalmología

Revista Oftálmica
ISSN 2791-2787
www.revistaoftalmica.org
Asociación Guatemalteca de Oftalmología
https://doi.org/10.56172/oftalmica.v20i.23

Vol. 20
Enero – Junio
2021

MELANOMA COROIDEO: REPORTE DE CASO

Dra. Sonalí Campos Alvergue
Oftalmólogo, Retina-Vítreo, Instituto Panamericano Contra la Ceguera.

RESUMEN

El melanoma coroideo es el tumor intraocular maligno más frecuente en la población adulta. Presenta una incidencia global de 5-6 casos por millón. Comúnmente se presenta a partir de la sexta década de la vida con un aumento de la incidencia al aumentar la edad. Estos tumores malignos se pueden encontrar en una evaluación oftalmológica de rutina, su diagnóstico correcto es de vital importancia para el pronóstico del paciente dado que pueden causar metástasis a otros órganos. Se presenta el caso de una paciente de 62 años de edad, diabética, quien consultó por disminución de la visión en el ojo izquierdo de 1 semana de evolución, sin otra sintomatología asociada, los estudios complementarios revelaron el diagnóstico de melanoma coroideo con la consiguiente necesidad de enucleación.

PALABRAS CLAVE: Melanoma coroideo | ultrasonido ocular | enucleación.

INTRODUCCIÓN

El 95% de los melanomas oculares se originan del tracto uveal, incluyendo el iris, el cuerpo ciliar y la coroides, y el resto en la conjuntiva o en la órbita.

El melanoma coroideo es el más frecuente en los adultos y representa el 90% de todos los tumores intraoculares.

Los melanomas uveales normalmente se presentan sin síntomas y se encuentran en una evaluación oftalmológica de rutina. Aproximadamente la mitad de los pacientes presentan síntomas visuales como flashes, floaters o defectos del campo visual.[1]

El diagnóstico de melanoma se basa en la evaluación fundoscópica por un médico oftalmólogo, junto con técnicas especializadas no invasivas como ultrasonido, tomografía de coherencia óptica, y angiografía con fluoresceína, entre otros [1].

Entre las diferentes modalidades de tratamiento para el melanoma coroideo se encuentran; la enucleación, placa de braquiterapia, irradiación con protones externos, escisión en bloque, termoterapia transpupilar. [3]

DESCRIPCIÓN DEL CASO CLÍNICO

Paciente femenina de 62 años de edad, consultó por disminución de la visión en el ojo izquierdo de 1 semana de evolución, sin otro síntoma asociado. Antecedente médico patológico: diabetes mellitus tipo 2, de 5 años de evolución, controlada con glimepirida.

A la evaluación oftalmológica: AVcc OD: 20/20 OS: 20/30. Presión intraocuar OU 18 mmHg. Ambos ojos sin restricción en la motilidad ocular. La evaluación del segmento anterior para ambos ojos no evidenció alteraciones. En la oftalmoscopia indirecta con lente de 20D el ojo derecho no presentó anormalidades y en el ojo izquierdo se observó el vítreo claro, una masa elevada, por fuera de la arcada temporal superior, de color blanquecino no homogéneo, no móvil **(Figura 1)** con desprendimiento de retina en el cuadrante superotemporal y líquido subretiniano en la arcada temporal inferior, además de exudados duros parafoveales inferiores **(Figura 2)**.

Ante tales hallazgos se solicitó USG de ojo izquierdo, resonancia magnética (RMN) de órbitas, radiografía de tórax, ultrasonido abdominal y laboratorios.

El USG del ojo izquierdo mostró en el corte transversal en modo A una reflectividad interna media **(Figura 3A)** y en el modo B una lesión lobulada en forma de domo asociado a desprendimiento de retina exudativo **(Figura 3B)**. La lesión presentó una base de 14.66 mm y una medida de 11.03 mm anteroposterior **(Figura 4)**.

La radiografía de tórax, el ultrasonido abdominal y la RMN cerebral sin evidencia de actividad tumoral. Los resultados de laboratorios dentro de límites normales.

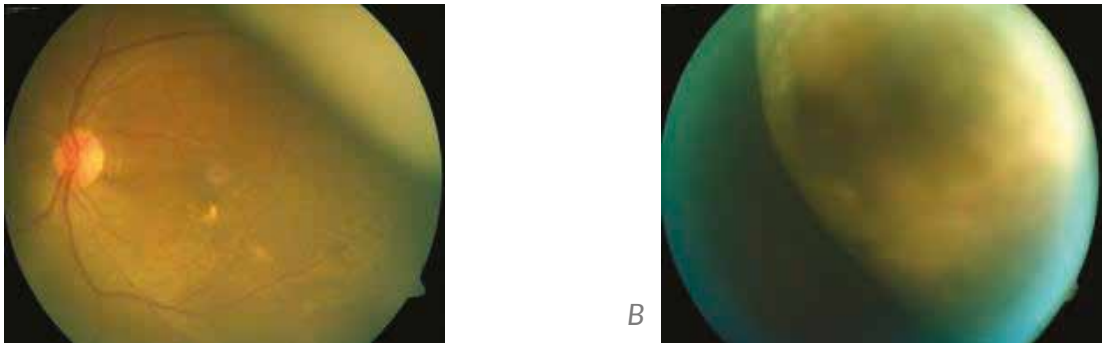

Figura 1. Fotografía a color, fondo de ojo izquierdo.
(A) Se observa una masa por fuera de la arcada temporal superior.
(B) Se observa masa blanquecina y cambios de coloración subretinianos.

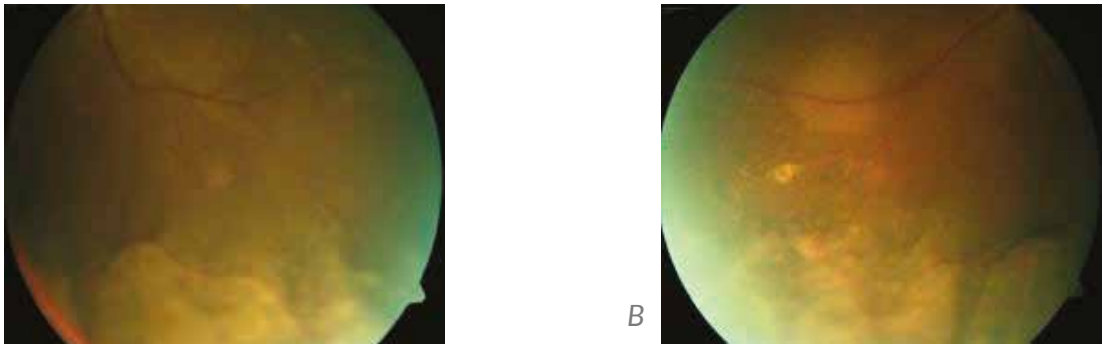

Figura 2. Fotografía a color, ojo izquierdo.
Se observa desprendimiento de retina seroso inferior (A) en el cuadrante temporal y (B) en el cuadrante nasal.

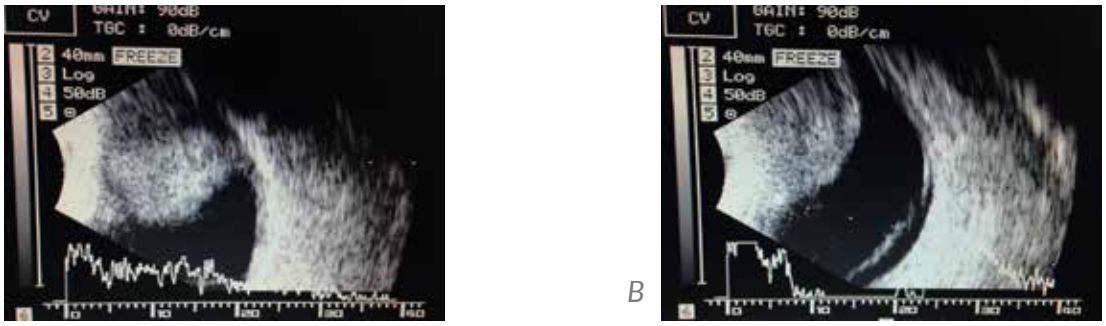

Figura 3. Ultrasonografía ojo izquierdo.
En el corte transversal modo B se muestra una lesión lobulada en forma de domo (A) acompañada de desprendimiento de retina exudativo (B).



Figura 4. Medición de la lesión por ultrasonido.
Base 14.66 mm (A) y diámetro anteroposterior 11.03 mm (B).

En la RMN de órbitas con medio de contraste, se observó una masa coroidea en el ojo izquierdo hiperintensa en T1 e hipointensa en T2. El resto de las estructuras del ojo izquierdo y derecho son normales al igual que las intraconales **(Figura 5)**.

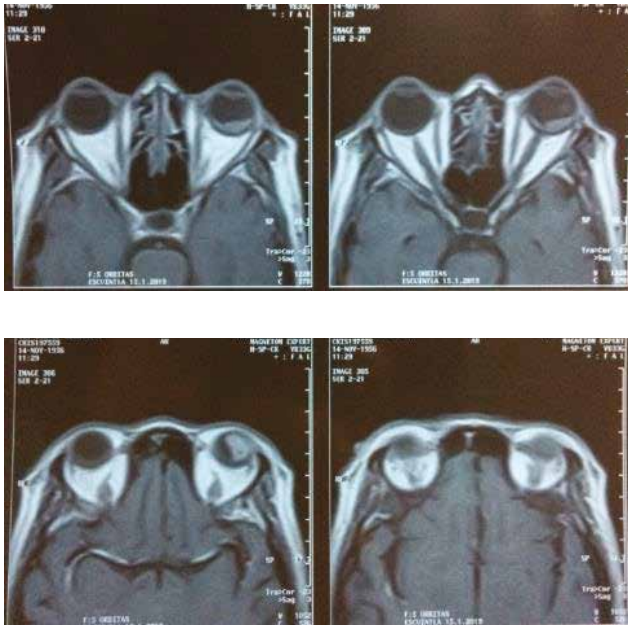

Figura 5.
RMN de órbitas con medio de contraste.

A los trece días luego de la primera consulta la paciente presentó disminución de la AV de 20/30 a 20/200, la masa blanquecina aumentó de tamaño abarcando dos cuadrantes, con extensión de líquido subretiniano hacia el área macular, la arcada temporal inferior y hacia la periferia.

Ante el crecimiento de la masa intraocular asociado a desprendimiento de retina seroso, la disminución de la AV progresiva, y los hallazgos en los estudios de imágenes se determinó el diagnóstico presuntivo de melanoma coroideo; se le brindó amplio plan educacional a la paciente acerca de la importancia de realizarle enucleación del ojo izquierdo. La paciente enterada y de acuerdo fue sometida a enucleación a los 27 días luego de la primera consulta.

El estudio patológico reportó la masa intraocular con afectación de cámara anterior y posterior, córnea, esclera, iris, cuerpos ciliares y retina **(Figura 7)** y confirmó el diagnóstico de melanoma pigmentado mixto con células fusiformes y epiteloides **(Figura 8)**. Afortunadamente los bordes quirúrgicos se encontraron libres de neoplasia. La paciente fue referida con médico oncólogo quien le indicó seguimiento cada 6 meses.

Figura 7. Espécimen enucleado de ojo izquierdo.
Sección en plano horizontal muestra una masa sólida, color café obscuro que involucra cámara anterior y posterior, además de material blanquecino, gelatinoso y de fácil desintegración que es empujado por la masa.

A 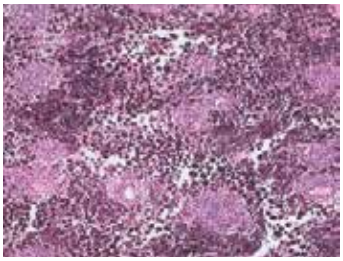 *B* 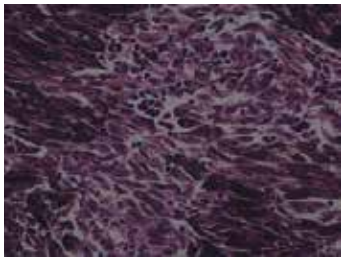

Figura 8. Corte histológico con tinción de hematoxilina y eosina.
(A) Se observan remolinos de pigmento como áreas más claras. (B) Se observan las células ovales y fusiformes, con núcleos de cromatina irregular con evidencia de la pigmentación oscura.

DISCUSIÓN

La lesión simuladora más común del melanoma coroideo, es el nevo coroideo, sin embargo por la dificultad de acceso para estudio histopatológico, el diagnostico se basa inicialmente en la evaluación fundoscópica, además de los hallazgos fluorangiográficos y de ultrasonografía ocular[1] tal como se le indicó a la paciente.

Las características clínicas más usadas para predecir el crecimiento de tumores melanocíticos son: grosor del tumor mayor de 2 mm por ultrasonido, líquido subretiniano debajo o alrededor del tumor, acúmulos de pigmento naranja debajo del tumor, localización del tumor menor de 3 mm del nervio óptico, "vacío acústico" o baja reflectividad interna en el ultrasonido, ausencia de características crónicas como drusas, fibrosis o atrofia del epr y síntomas atribuibles al tumor, como visión borrosa, distorsión, flashes o floaters.[4] Hallazgos en su mayoría descritos en el presente caso.

En el ultrasonido, la atenuación interna del sonido en los melanomas oculares se debe a una disminución de la fuerza del eco que se observa en el modo B como una reflectividad baja en la base del tumor lo que se le conoce como "vacío acústico". Otra característica que diagnostica el melanoma ocular en el ultrasonido es la consistencia sólida en forma de champiñón. Otro hallazgo es el desprendimiento de retina exudativo que normalmente se extiende hacia la periferia inferior del globo ocular,[5] tal como se presentó en este caso.

El tratamiento del melanoma uveal depende del tamaño y localización del tumor, extensión extraocular, potencial visual, edad del paciente y presencia o ausencia de metástasis. Para pacientes asintomáticos con tumores melanocíticos uveales pequeños, menores de 12 mm de diámetro y menor de 2 a 3 mm de altura, el tratamiento inicial es observación cada 2 a 4 meses con estudios de imágenes como fotografías, ultrasonido, tomografía de coherencia óptica o autofluorescencia.[6] Anteriormente se consideraba iniciar tratamiento activo una vez se documentaba el crecimiento de la lesión.[7] Sin embargo, la presencia de los signos clínicos y la documentación del crecimiento no son siempre indicativos de transformación maligna. Por lo que se recomienda precaución al tomar decisiones clínicas basadas solamente en los signos clínicos, sobre todo cuando el crecimiento es mínimo o lento.[8]

La radioterapia es el tratamiento primario más común para el melanoma uveal, ya sea como placa de braquiterapia o partículas cargadas.[9] En el 95% de los casos el tratamiento local es efectivo en prevenir las recurrencias, sin embargo el 50% de los pacientes están en riesgo de desarrollar metástasis aún teniendo éxito en la terapia local.[10] El estudio del Collaborative Ocular Melanoma Study (COMS) que incluyó 2,320 pacientes con melanoma coroideo primario encontró que la tasa acumulada de metástasis a distancia para los 5 años era de un 25% y a los 10 años un 34%.[11]

La enucleación ahora se reserva para pacientes en quienes no se prevee un resultado favorable con la radioterapia, como aquellos con tumores grandes, extensión extraescleral, glaucoma neovascular, desprendimiento de retina extenso, o pobre potencial visual, factores que fueron considerados al ofrecerle la enucleación a la paciente. Afortunadamente, la calidad de vida para pacientes sometidos a enucleación parece ser similar a los tratados con radioterapia.[12]

El 2-4% de los pacientes tienen metástasis detectable en el momento del diagnóstico del tumor. El melanoma coroideo se caracteriza por su diseminación hematógena inicial y su tendencia de hacer metástasis al hígado, el cual se afecta en el 95% de los pacientes y puede ser el único sitio de metástasis.[13] Razón por la cual se hace necesario un seguimiento periódico con estudios de imágenes y pruebas de función hepática cada 6 meses por 5 años y luego de manera anual. [14]

CONCLUSIONES

Los melanomas malignos se encuentran más frecuentemente en la coroides y en el cuerpo ciliar en comparación al iris. La sintomatología es extremadamente variable con las masas coroideas. Pueden aparecer denovo o a partir de una lesión preexistente. El tratamiento preferiblemente es conservador y debe ser individualizado según la sintomatología del paciente. Los pacientes continúan en riesgo de muerte por metástasis a causa del melanoma incluso 20 años después del tratamiento. Por lo tanto, parece prudente monitorear a los pacientes de forma periódica.[14]

AGRADECIMIENTOS

Dra. Rhina Piche. Médico Oftalmólogo – Retinólogo. Jefa Clínica de Retina y Vítreo.
Dr. Victor Leonel Argueta S. -Patólogo.
Dr. Luis Carlos del Valle – Médico Internista.

Conflictos de interés:
El autor no reporta conflictos de interés

REFERENCIA

1. *Augsburger JJ. Correa ZM, Trichopoulos N, N Shaikh A. Size overlap between benign melanocytic choroidal nevi and choroidal malignant melanomas. Invest Ophthalmol Vis Sci 2008; 49:2823.* https://doi.org/10.1167/iovs.07-1603
2. *Ryan Stephen J., Retina. 5ª edición. Elsevier Saunders. China. Cap 144-148. Págs. 7721.8678.*
3. *Samarth Shukla, et al. Choroid Melanoma- A Rare Case Report. Journal Of Clinical and Diagnostic Research. 2015 May. Vol-9(5).* https://doi.org/10.7860/JCDR/2015/13227.5959
4. *Abramson DH. Growing melanocytic tumor is not always cáncer. Arch Ophthalmol 2005; 123;1457.* https://doi.org/10.1001/archopht.123.10.1457-b
5. *Frazier, L. Green, Ronald. Ultrasonido del ojo y la órbita. Segunda edición. Jaypee Brothers Meidcal. 2010. 15-28; 115-150.*
6. *Espinoza G, Rosenblatt, et al. Optical coherence tomography in the evaluation of retinal changes associated with suspicious choroidal melanocytic tumors. Am J Ophthalmol 2004; 137:90.* https://doi.org/10.1016/S0002-9394(03)00868-7
7. *Cymbor MJ, Check JM. Choroidal melanoma: a review and case report. Journal of the American Optometric Association, 30 Sep 1998, 69(10):656-665.*
8. *Elner VM, Flint A. Vine AK. Histopathology of documented growth in small melanocytic choroidal tumors. Arch Ophthalmol 2004; 122:1876.* https://doi.org/10.1001/archopht.122.12.1876
9. *Ramaiya KJ, Harbour JW. Current management of uveal melanoma. Expert Review of Ophthalmology 2007; 5:939.* https://doi.org/10.1586/17469899.2.6.939
10. *Eskelin S, Pyrhönen S, Summanen P, et al. Tumor doubling times in metastatic malignant melanoma of the uvea: tumor progression before and after treatment. Ophthalmology 2000;* 107:1443. https://doi.org/10.1016/S0161-6420(00)00182-2
11. *Assessment of metastatic disease status at death in 435 patients with large choroidal melanoma in the Collaborative Ocular Melanoma Study (COMS): COMS report no. 15. Arch Ophthalmol 2001; 119:670.* https://doi.org/10.1001/archopht.119.5.670
12. *Cruickshanks KJ, Fryback DG, Nondhal, DM, et al. Treatment choice and quiality of life in patients with choroidal melanoma. Arch Ophthalmol 1999; 117;461.* https://doi.org/10.1001/archopht.117.4.461
13. *Sebastian Eskelint, Seppo Pyrhonene, et al. A Prognostic Model and Staging for Metastatic Uveal Melanoma. American Cancer Society 2003. January 15, 2003; 97:2.* https://doi.org/10.1002/cncr.11113
14. *Lane, Anne, et al. Long term risk of Melanoma-related mortality for pacient with uveal melanoma. JAMA Opthalmol.2015;133.* https://doi.org/10.1001/jamaophthalmol.2015.0887

El autor declara que no tiene ningún conflicto de interés. El estudio fue financiado con recursos del autor.

Recibido: 17 de diciembre 2020
Aceptado: 12 de enero de 2021
Publicado: 6 de abril 2021

Derechos de Autor (c) 2021 Sonali Campos Alvergue

Este texto está protegido por una licencia *Creative Commons*

Usted es libre para Compartir —copiar y redistribuir el material en cualquier medio o formato— y Adaptar el documento —remezclar, transformar y crear a partir del material— para cualquier propósito, incluso para fines comerciales, siempre que cumpla la condición de:

Atribución: Usted debe dar crédito a la obra original de manera adecuada, proporcionar un enlace a la licencia, e indicar si se han realizado cambios. Puede hacerlo en cualquier forma razonable, pero no de forma tal que sugiera que tiene el apoyo del licenciante o lo recibe por el uso que hace de la obra.

Resumen de licencia - Texto completo de la licencia