OFTÁLMICA
Asociación Guatemalteca de Oftalmología

Revista Oftálmica
ISSN 2791-2787
www.revistaoftalmica.org
Asociación Guatemalteca de Oftalmología
https://doi.org/10.56172/oftalmica.v18i.12

Vol. 18
Enero – Junio
2020

# REPORTE DE CASO. ÚLCERA CORNEAL POR *PSEUDOMONA AERUGINOSA* SECUNDARIA A USO DE LENTES DE CONTACTO BLANDO

Dra. Fátima Marroquin[1] Dr. Eduardo Ventura[2] Dr. Rafael Ocampo[2] Dr. Carlos León[3]

[1]*Residente de segundo año de la Escuela Superior de Oftalmología, Centro Oftalmológico León*
[2]*Residente de primer año de la Escuela Superior de Oftalmología, Centro Oftalmológico León.*
[3]*Director Escuela Superior de Oftalmología y Centro Oftalmológico León.*

## INTRODUCCIÓN

El uso de lentes de contacto es una tendencia que en la actualidad tiene auge en la industria médica. Incluso la venta de los mismos sin receta médica en el caso de lentes de contacto estéticos para el cambio de color del iris es algo común. Sin embargo, es importante tener en cuenta los riesgos que conlleva el uso inapropiado, tales como cambios en la forma de la estructura corneal, lesiones por rascado o mala calidad de la lágrima. Éstos cambios pueden predisponer a infecciones e incluso úlceras corneales, éstas últimas en la mayoría de los casos, relacionadas a microrganismos como Pseudomona aeruginosa, que puede conllevar consecuencias graves como una cicatriz estromal afectando la transparencia corneal, e incluso requierir tratamientos más invasivos como una queratoplastia.

## CASO CLÍNICO

Paciente masculino de 25 años de edad con antecedente de haber utilizado lentes de contacto blandos mientras se bañaba en un río aproximadamente por 45 minutos, posteriormente lo remueve y guarda en el estuche con adecuada cantidad de líquido. Al día siguiente inicia con disminución de agudeza visual, dolor intenso y sensación de cuerpo extraño en ojo derecho por lo que decide consultar.

***Antecedentes Oftalmológicos:*** usuario de lentes de contacto blandos OD: -2.00 OI: -1.75

### A la evaluación oftalmológica

**AVSC** OD logMAR 0.7 OS: logMAR 0.5 **AVCC** OD: logMAR 0.7 -2.00 esférico. OS: logMAR 0.0 -2.00 esférico.

### A la biomicroscopia:

**OD:** Ortoposición, movilidad ocular sin restricciones. Edema palpebral grado 2, severa hiperemia conjuntival, edema corneal estromal +++, lesión central estromal circular con halo de 3.3 x 3.3mm de diámetro, tinción con fluoresceína positiva, cámara anterior con celularidad ++ e hipopion de 2mm, iris café, pupila redonda reactiva a luz, cristalino claro, el fondo de ojo no valorable por opacidad de medios. (Figura 1) Se realiza ultrasonido ocular modo B, en el que se evidencia cámara vítrea hipoecogénica y complejo retinocoroideo dentro de límites normales

**OS:** Dentro de límites normales.

Con los hallazgos descritos se establece diagnóstico de miopía ambos ojos y úlcera corneal ojo derecho.

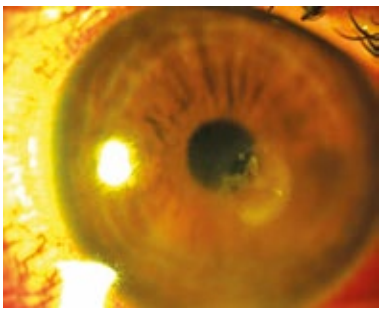

***Figura 1*** *Fotografía a color: Úlcera corneal paracentral OD. Centro Oftalmológico León.*

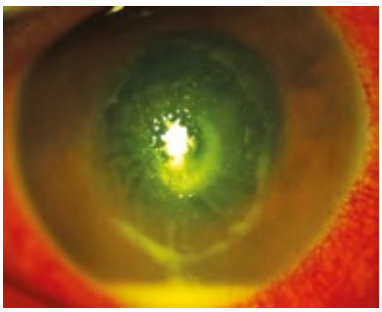

***Figura 2*** *Fotografía a color: Hipopion OD. Centro Oftalmológico León.*

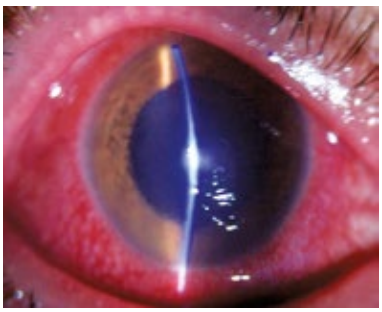

***Figura 3*** *Resolución de hipopion OD. Centro Oftalmológico León.*

Se toma muestra para cultivo y se establece tratamiento inicial moxifloxacina 400 mg vía oral, 1 tableta cada 24 horas por 10 días, ibuprofeno 400 mg 1 tableta cada 12 horas, moxifloxacina gotas oftálmicas 0.5% 1 gota en ojo derecho cada 15 minutos, tobramicina gotas oftálmicas 0.3% 1 gota cada 15 minutos en ojo derecho, atropina 1 gota cada 12 horas en ojo derecho.

Consulta a las 24 horas con aumento de edema corneal, aumento de tamaño de úlcera y halo de aproximadamente 5x5 mm, y aumento de hipopion a 4mm (Figura 2). Se agrega a tratamiento inicial itraconazol 100 mg, 1 tableta cada 12 horas vía oral por 10 días, econazol solución oftálmica 1 gota cada 12 horas, solución salina oftálmica 5% 1 gota cada 3 horas, preparado de suero autólogo 1 gota cada 6 horas en ojo derecho. Se administra vancomicina 0.1 ml intravítreo en ojo derecho. A las 36 horas de consulta se evidencia disminución de inflamación en córnea, el hipopion y úlceras estables. Continúa tratamiento establecido y 20 días después se evidencia leucoma central de 3x3 mm y ausencia de hipopion (Figura 3).

***Nuevos datos***

Se recibe cultivo positivo para Pseudomona aeruginosa y Serratia liquefaciens sensible a amikacina, cefepime, ciprofloxacina, ertapenem, fosfomicina gentamicina, meropenem.

**FECHA DEL INFORME** *9 DE FEBRERO DE 2,019*

| EXAMEN | RESULTADO |
|---|---|
| CULTIVO DE SEC OCULAR | de cultivo se aislaron colonias de Pseudomona sp. |
| SENSIBLE | amikacina, azitromicina, cefotaxime, ceftazidima, ceftriaxone, gentamicina, imipenem |
| INTERMEDIO | ciprofloxacina, norfloxacina, fosfomicina |
| RESISTENTE | ampicilina sulbactan, amoxicilina+clavulinico, tetraciclina. |

## DISCUSIÓN

La úlcera se define como una lesión causada por la perdida superficial de tejido que generalmente se acompaña de inflamación de etiología variable. La queratitis ulcerosa rara vez ocurre en el ojo normal y sano. En presencia de esta se debe considerar la búsqueda del agente causal, así como las alteraciones subyacentes en la estructura corneal, inmunidad, inervación o mecanismos de defensa.[1,2] La lesión ulcerosa se extiende de forma periférica y se desarrolla en horas con un rápido involucro en el tejido corneal, se puede desarrollar en forma de anillo. El epitelio periférico de la cornea es el que suele ser afectado al inicio del cuadro clínico con un desarrollo difuso, grisáceo, con opacidad de vidrio despulido. El estroma inicia a perder su configuración y toma coloración verdosa con descargas de moco amarillento. Frecuentemente se desarrolla una marcada inflamación en la cámara anterior, hipopion y extensa queratitis, que se extiende hasta el limbo y produce infección de la esclera. [2,3]

La queratitis microbiana usualmente ocurre en pacientes con predisposición y factores de riesgo en la superficie ocular[3], esto puede incluir: pacientes fumadores[1], pacientes con anormalidades de párpados como un pobre cierre en la hendidura palpebral[3], anormalidades en la lágrima, así como la poca secreción de la misma, (ésta cuenta con inmunoglonulinas IgA, mucinas, sulfactanes, lisoenzimas, lactoferrina , y otros componentes antibacterianos[1,3]), usuarios de lente de contacto o trauma.

Se calcula que el 6 % de los usuarios de lentes de contacto pueden tener alguna complicación relacionada con el uso de los mismos. Los lentes

de contacto generalmente inducen numerosos cambios de la córnea y de la lágrima, disminuyen el oxígeno especialmente durante la noche, causando hipoxia estromal, edema por cambios osmóticos debido a la acumulación de lactato, disminuye la sensibilidad córnea, y el volumen de la lágrima.[1-4]
Se ha visto que los lentes de contacto blandos de hidrogel y silicón son los que se ven más relacionados con problemas corneales y queratitis.[1]
El uso de lentes de contacto ahora se considera el principal factor de riesgo de queratitis microbiana, con aproximadamente el 65% de todas las úlceras nuevas relacionadas con su uso. Los aislamientos más comunes de los usuarios de lentes de contacto son bacterias Gram negativas, en particular Pseudomonas aeruginosa, seguidos por organismos grampositivos como Staphylococcus, hongos y Acanthamoeba. El entorno estático en el lado posterior de una lente de contacto permite a los organismos permanecer en la superficie ocular durante un período prolongado y estar protegidos de los mecanismos de defensa del huésped, y así replicarse más fácilmente. [2]
Las bacterias como la Pseudomona aeruginosa y Staphylococus epidermidis, se adhieren a la superficie de los lentes de contacto, formando un biofilm en la superficie del lente o estuche. La capacidad de los microorganismos para adherirse a esta superficie y el aumento de los sitios de unión bacteriana epiteliales, junto con el hecho de que los usuarios de lente de contacto pueden tener un epitelio comprometido, subrayan la complicada epidemiología de la queratitis microbiana.[1]

***Adherencia bacteriana:***

Posterior a una pérdida de continuidad del epitelio córneal, las bacterias se adhieren a los bordes de las células epiteliales, a la membrana basal, al estroma y al glicocálix del epitelio lesionado susceptible creando uniones estrechas entre el microorganismo y las glicoproteínas del epitelio corneal; dichas uniones son especialmente frecuente en infecciones por Pseudomona aeroginosa.[1,3,4]

***Pseudomona aeroginosa :***

Es la bacteria gram negativa que frecuentemente es aislada en las queratitis bacterianas.[1,2,3,4,6] Está asociada al uso de lentes de contacto blandos, tiene una progresión rápida con infiltrados densos estromales una marcada supuración, licuefacción y necrosis. Las lesiones pueden progresar rápidamente al estroma, formando abscesos, queratolisis estromal y perforación a pesar de tratamiento adecuado.[4]

***La patogénesis***

Es debido a factores de virulencia del microorganismo entre estos factores están las proteínas Exo U, Exo S, elastasa B, proteasas.[5] Las proteasas contribuyen a la patogénesis en la queratitis a través de la destrucción del tejido conectivo y degradación de los factores inmunológicos del huésped. El microorganismo ingresa al estroma anterior y produce enzimas proteolíticas que destruyen la matriz y el colágeno.[3,5]

***Tratamiento médico***

Antes de iniciar el tratamiento antimicrobiano el médico debe valorar la realización de pruebas diagnósticas.[6] Si el paciente ya ha recibido antibióticos tópicos, se debe interrumpir la medicación durante 12-24 h antes del cultivo para mejorar la recuperación de los microorganismos viables, aunque es un tema motivo de controversia. El tratamiento antimicrobiano no se debe interrumpir en úlceras corneales graves o rápidamente progresivas.[6]

Es importante iniciar tratamiento médico de forma empírica en espera de los resultados de cultivos. El régimen inicial suele ser una fluoroquinolonas como monoterapia o cefalosporina con aminoglicósidos, los cuales tienen un 90% de eficacia. La dosis recomendada en el caso de ulceras severas es de una gota entre cada 5 a 15 minutos en la primera hora.[4]

La ciprofloxacina es el medicamento de elección para P. aeruginosa. Otra opción son los aminoglicósidos como la gentamicina o tobramicina en concentraciones fortificadas de 9-20mg/mL.[4] Debe tomarse en cuenta que a éstas concentraciones pueden causar irritación ocular, es difícil encontrarlos en el mercado y tienen alto costo económico.[3]

Las fluoroquinolonas son una opción en caso de monoterapia en úlceras menos graves. Inicialmente se deben administrar al menos cada hora para aumentar los efectos terapéuticos.[4]

La queratitis microbiana que progresa a endoftalmitis es un evento poco frecuente, que

ocurre en menos del 1% de las úlceras corneales cultivadas.[7] Los pacientes con mayor riesgo de progresión a endoftalmitis incluyen pacientes que usan corticosteroides tópicos, pacientes con queratitis micótica, pacientes con perforación corneal y pacientes con queratitis infecciosa que se desarrolla adyacente a una herida quirúrgica previa.[7] En una serie de casos en la cual se evaluaron pacientes con infecciones de origen bacteriano, se usaron antibióticos intraoculares en el 70%, siendo la ceftazidima y la vancomicina los antibióticos de elección. Los pacientes a quienes no se les administró antibiótico intravítreo fueron sometidos a enucleaciones primarias.[8] Debido a la marcada pérdida visual, dolor, hipopion y poca visualización del segmento posterior, se hace difícil distinguir la queratitis de la endoftalmitis. Puede realizarse ultrasonido modo B para evaluar el polo posterior y evaluar cambios en el vítreo.[8]

### *Tratamiento quirúrgico*

La queratoplastia penetrante como tratamiento de la queratitis bacteriana está indicada en los casos que la enfermedad progresa a pesar del tratamiento médico, ante la formación de un descemetocele, o perforación.

La zona afectada se identifica en el preoperatorio y se intenta delimitar todas las áreas de infección. Está indicada la iridectomía láser, ya que los pacientes pueden desarrollar oclusión pupilar por la presencia de membranas pupilares inflamatorias.

Se recomienda usar puntos simples, antibióticos, ciclopléjicos y corticoesteroides tópicos en dosis altas en el postoperatorio.[6]

## CONCLUSIONES

Los lentes de contacto blandos son artículos de uso común, y de venta libre, sin embargo, los usuarios no toman las precauciones necesarias ni medida higiénicas al momento de utilizarlos, limpiarlos y guardarlos, predisponiendo a lesiones en la córnea, y una posible úlcera que puede dar como resultado la pérdida de la visión y la necesidad de un trasplante corneal en los casos más complicados. Siendo la Pseudomona aeuriginosa una bacteria frecuente causante de úlceras corneales secundarias al uso de lentes de contacto, es de mucha importancia brindar un plan educacional efectivo y minucioso sobre la colocación, higiene y el uso adecuado de este tipo de lentes, evitando así efectos adversos como una rápida progresión de una úlcera corneal y efectos negativos en la salud visual.

## REFERENCIAS BIBLIOGRÁFICAS


1. Yanoff M, Duker J. Ophthalmology, Fourth Edition. Elsevier Health Sciences; 2014.
2. Makwana P, Abulafia A, Ondhia C, Barrett G. Severe bilateral Pseudomonas keratitis exacerbated by prolonged contact lens wear. Medical Journal of Australia. 2014;201(2):112-113. https://doi.org/10.5694/mja13.00223
3. Bourkiza R, Kaye S, Bunce C, Shankar J, Neal T, Tuft S. Initial treatment of Pseudomonas aeruginosacontact lens-associated keratitis with topical chloramphenicol, and effect on outcome. British Journal of Ophthalmology. 2013;97(4):429-432. https://doi.org/10.1136/bjophthalmol-2012-302251
4. Krachmer J, Mannis M, Holland E. Cornea. 4th ed. [St. Louis, Mo.]: Mosby/Elsevier; 2011.
5. Choy M, Stapleton F, Willcox M, Zhu H. Comparison of virulence factors in Pseudomonas aeruginosa strains isolated from contact lens- and non-contact lens-related keratitis. Journal of Medical Microbiology. 2008;57(12):1539-1546. https://doi.org/10.1099/jmm.0.2008/003723-0
6. Arriola Villalobos P. Enfermedades de superficie ocular y córnea. 6th ed. Barcelona: Elsevier; 2013.
7. Stryjewski T, Chodosh J, Kim I, Barshak M, Miller J. Severe corneal ulcer with progression to endophthalmitis and high-grade bacteremia. American Journal of Ophthalmology Case Reports. 2017;6:30-32. https://doi.org/10.1016/j.ajoc.2017.02.001
8. Henry C, Flynn H, Miller D, Forster R, Alfonso E. Infectious Keratitis Progressing to Endophthalmitis. Ophthalmology. 2012;119(12):2443-2449. https://doi.org/10.1016/j.ophtha.2012.06.030

*Los autores declaran que no tienen ningún conflicto de interés. El estudio fue financiado con recursos de los autores.*

*Recibido: 22 de octubre de 2019*
*Aceptado: 03 de mayo de 2020*
*Publicado: 22 de mayo 2020*

Derechos de Autor (c) 2020 Fátima Marroquin, Eduardo Ventura, Rafael Ocampo, Carlos León

Este texto está protegido por una licencia *Creative Commons 4.0*.

Usted es libre para Compartir —copiar y redistribuir el material en cualquier medio o formato— y Adaptar el documento —remezclar, transformar y crear a partir del material— para cualquier propósito, incluso para fines comerciales, siempre que cumpla la condición de:

Atribución: Usted debe dar crédito a la obra original de manera adecuada, proporcionar un enlace a la licencia, e indicar si se han realizado cambios. Puede hacerlo en cualquier forma razonable, pero no de forma tal que sugiera que tiene el apoyo del licenciante o lo recibe por el uso que hace de la obra.

*Resumen de licencia - Texto completo de la licencia*